

Ornithonyssus spp.

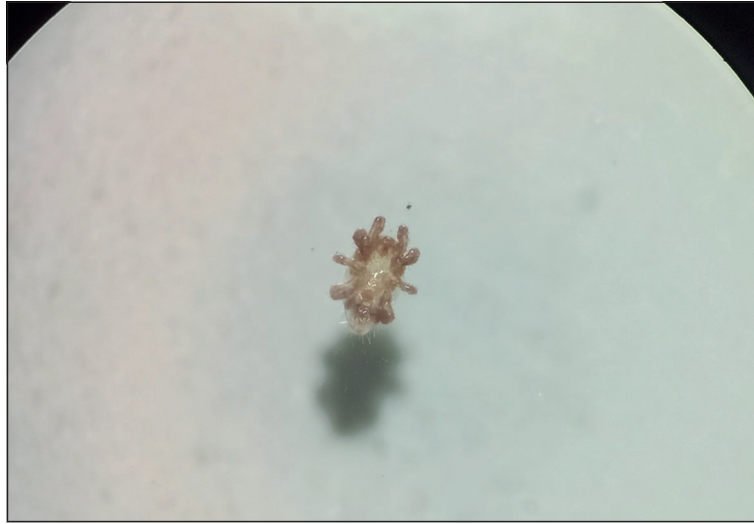

Figura 1. Ácaro de *Ornithonyssus* sp. extraído de una paciente con dermatitis facial que estuvo en contacto con palomas infestadas. Lupa estereoscópica 10X.

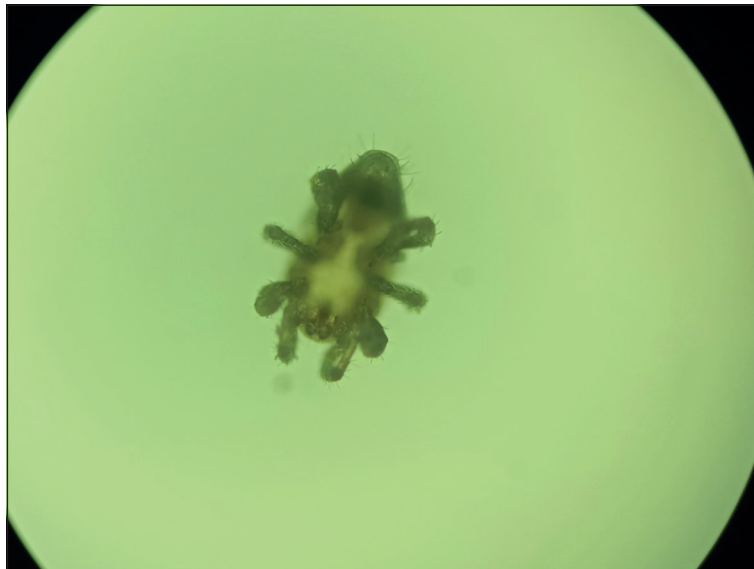


Figura 2. Ácaro de *Ornithonyssus* sp. Microscopía de luz 10X.

Ornithonyssus spp.

El género *Ornithonyssus*, perteneciente a la familia *Macronyssidae* y al orden *Mesostigmata*, constituye un grupo de ácaros hematófagos obligados, que habitan en contacto directo con diversos hospederos, tales como aves, mamíferos (roedores y murciélagos) y reptiles. Si bien se han descrito diversas especies, principalmente en Brasil, la escasa literatura especializada se concentra prácticamente en solo tres: *O. sylviarum*, *O. bacoti*, y *O. bursa*, debido a su impacto epidemiológico y en la salud humana.

Las especies *O. sylviarum* y *O. bursa* afectan principalmente a las aves y su importancia radica en las graves pérdidas que pueden provocar en la industria avícola. Los ácaros de *O. sylviarum* habitan el cuerpo del ave, y además se pueden encontrar en los nidos, jaulas y su entorno. El ciclo de vida se desarrolla completamente en el huésped y los ácaros pueden sobrevivir hasta tres semanas en el medioambiente. Se considera un vector para el virus de la encefalitis de San Luis y encefalitis equina del oeste. La especie *O. bursa* o “ácaro tropical de las gallinas”, a diferencia de *O. sylviarum*, desarrolla su ciclo de vida en los nidos y no sobrevive más de 10 días fuera de su hospedero. Estas especies, al entrar en contacto accidental con el humano, pueden provocar lesiones papulares, papulo-vesiculares o urticariales pruriginosas.

La especie *O. bacoti* afecta principalmente a las ratas (“ácaro tropical de las ratas”) y su importancia radica en su potencial rol como vector de patógenos de enfermedades infecciosas de importancia en humanos, tales como fiebre hemorrágica, encefalitis, tularemia, peste, tifus endémico, rickettsiosis, bartonelosis y leptospirosis. También puede provocar cuadros alérgicos cutáneos y respiratorios, siendo una causa de asma ocupacional en trabajadores avícolas.

La identificación de estos ácaros se basa principalmente en los aspectos morfológicos. Respecto a las especies *O. sylviarum* y *O. bursa*, las principales diferencias son: margen posterior del escudo dorsal más estrecho y dos pares de setas en el escudo esternal en *O. sylviarum*, versus tres pares de setas en *O. bursa*, el cual es más ancho en el margen posterior del escudo dorsal. El tamaño fluctúa entre 0,6 y 1 mm de largo.

Respecto al manejo de estas acarosis, la principal medida es erradicar la infestación en aves de corral u otras especies, además de aplicar medidas de saneamiento ambiental. Puede entrar en contacto directo con el ser humano, sin embargo, no se encuentran adaptados para una infestación prolongada.

Referencias bibliográficas

- 1.- Jofré L, Noemí I, Neira P, Saavedra T, Díaz C. Acarosis y zoonosis relacionadas. Rev Chilena Infectol 2009; 26: 248-57. doi: 10.4067/S0716-10182009000400008.
- 2.- Nieri-Bastos F A, Labruna M B, Marcili A, Durden L A, Mendoza-Urbe L, Barros-Battesti D M. Morphological and molecular analysis of *Ornithonyssus* spp. (Acari: *Macronyssidae*) from small terrestrial mammals in Brazil. Exp Appl Acarol 2011; 55: 305-27. doi: 10.1007 / s10493-011-9475-z.
- 3.- Bhuyan P J, Nath A J. Record of tropical rat mite, *Ornithonyssus bacoti* (Acari: *Mesostigmata: Macronyssidae*) from domestic and peridomestic rodents (*Rattus rattus*) in Nilgiris, Tamil Nadu, India. J Arthropod Borne Dis 2015; 10: 98-101.
- 4.- Murillo A C, Mullens B A. A review of the biology, ecology, and control of the northern fowl mite, *Ornithonyssus sylviarum* (Acari: *Macronyssidae*). Vet Parasitol 2017; 246: 30-7. doi: 10.1016/j.vetpar.2017.09.002.
- 5.- Bassini-Silva R, de Castro Jacinavicius F, Hernandez FA, Ochoa R, Bauchan GR, Dowling APG, et al. Dermatitis in humans caused by *Ornithonyssus bursa* (Berlese 1888) (*Mesostigmata: Macronyssidae*) and new records from Brazil. Rev Bras Parasitol Vet 2019; 28: 134-9. doi: 10.1590/s1984-296120180097.

Yerko Leiva¹, Paula Hasbún Acuña², Rodrigo Cruz Choapa¹

¹Centro de Diagnóstico e Investigación de Enfermedades Infecciosas (CDIEI), Universidad de Valparaíso, Chile.

²Dermatología, Universidad de Los Andes, Chile.

Correspondencia a:
Rodrigo Cruz Choappa
rodrigo.cruz@uv.cl