

Trasplante de microbiota fecal por colonoscopia en una mujer embarazada con infección recurrente por *Clostridioides difficile*

Fecal microbiota transplantation through colonoscopy for *Clostridioides difficile* recurrent infection in a pregnant woman

Rodrigo Quera^{1,2}, Paulina Núñez^{1,2,4}, Ricardo Espinoza³, Francisca Marcet² y Katherine Flores²

¹Programa Enfermedad Inflamatoria Intestinal. Universidad de los Andes, Clínica Universidad de los Andes Chile.

²Centro de Endoscopia. Universidad de los Andes, Clínica Universidad de los Andes, Chile.

³Sección de Infectología, Departamento de Medicina Interna. Universidad de los Andes, Clínica Universidad de los Andes, Chile.

⁴Sección de Gastroenterología, Departamento de Medicina Interna, Hospital San Juan de Dios, Facultad Medicina Occidente, Universidad de Chile.

Conflictos de intereses: no existen.

No existen fuentes de financiamiento.

Recibido: 17 de agosto de 2022 / Aceptado: 1 de noviembre de 2022

Resumen

El diagnóstico de la infección por *Clostridioides difficile* (ICD) ha aumentado en el embarazo y periparto. Cambios fisiológicos e inmunológicos normales durante el embarazo pueden incrementar el riesgo de ICD. Mujeres embarazadas con ICD tienen una mayor frecuencia de fracaso al tratamiento y una significativa morbilidad y mortalidad. El trasplante de microbiota fecal (TMF) se ha convertido en el tratamiento estándar de la ICD recurrente y refractaria. Sin embargo, existen escasos datos sobre sus resultados en mujeres embarazadas. Presentamos el caso de una mujer embarazada que se sometió con éxito a un TMF para el tratamiento de una ICD recurrente.

Palabras claves: *Clostridioides difficile*; trasplante microbiota fecal; periparto; embarazo.

Abstract

The diagnosis of *Clostridioides difficile* infection (CDI) in pregnant and peripartum women has increased. In this scenario, there are higher rates of treatment failure and a significant maternal morbidity and mortality. Fecal microbiota transplant (FMT) has become the gold standard for the treatment of recurrent and refractory CDI however, there are few data on its results in pregnant patients. This case showed that FMT could be a therapeutic strategy in pregnant women with recurrent CDI.

Keywords: *Clostridioides difficile*; fecal microbiota transplantation; peripartum; pregnancy.

Introducción

Estudios han demostrado que la incidencia de infección por *Clostridioides difficile* (ICD) ha aumentado no solo en la población general sino también en mujeres embarazadas^{1,2}. Un estudio retrospectivo que incluyó 31 mujeres embarazadas mostró que la ICD durante el embarazo podría estar asociada a tasas más altas de fracaso a tratamiento con antibacterianos y mayor probabilidad

de resultados adversos al término de la gestación, al compararlo con mujeres embarazadas sin ICD³.

Aunque el trasplante de microbiota fecal (TMF) ha demostrado ser más efectivo que el tratamiento con vancomicina (RR: 0,23 95%IC 0,07-0,80) en el tratamiento de la ICD recurrente⁴, existe escasa información sobre su uso durante el periodo de gestación⁵. Con este caso deseamos comunicar que el TMF podría ser una opción terapéutica en mujeres embarazadas que desarrollen una ICD recurrente.

Correspondencia a:

Rodrigo Quera.
rquera@clinicaandes.cl

Caso clínico

Mujer de 32 años, con antecedentes de infección urinaria a repetición (tres episodios en el último año tratadas con ciprofloxacino y cefadroxilo), inició un cuadro de malestar abdominal y deposiciones líquidas con una frecuencia de 10 veces al día. El estudio etiológico detectó *Clostridioides difficile* por técnica de reacción en cadena de la polimerasa (RPC), Genexpert®, por lo que inició terapia con metronidazol por 14 días con una respuesta parcial, disminuyendo la frecuencia defecatoria a cinco episodios diarios por lo que se decidió cambiar a vancomicina 125 mg cuatro veces al día vía oral por 14 días. Su evolución clínica no fue favorable con persistencia del compromiso del estado general, malestar abdominal y deposiciones líquidas. Se realizaron exámenes de laboratorio en que destacó test de enzima glutamato deshidrogenasa (GDH) positiva, toxina A y B negativas y RPC positiva a *C. difficile*. Se decidió aumentar la dosis de vancomicina a 250 mg cuatro veces al día por 14 días, con retiro progresivo del antimicrobiano (ocho semanas). Al término del tratamiento, la paciente refirió tener deposiciones pastosas hasta dos veces al día sin dolor abdominal. Dos semanas después de terminado el primer episodio, la paciente presentó nuevamente compromiso del estado general, temperatura hasta 37,8°C, malestar abdominal y deposiciones líquidas hasta siete veces en el día. El estudio en deposiciones mostró toxina A y B negativas, test GDH positivo y RPC negativa para ICD. Dada la persistencia de los síntomas se repitió el estudio de RPC, siendo positiva a *C. difficile*. Se inició tratamiento con vancomicina por 14 días, evolucionando de manera favorable, con deposiciones formadas. Sin embargo, a las cuatro semanas inició nuevamente un cuadro de compromiso del estado general, dolor abdominal y deposiciones líquidas hasta cinco veces al día. Evaluada por primera vez en nuestro centro, la paciente refirió estar cursando un embarazo de 10 semanas. En ese contexto y con la aprobación de su ginecólogo tratante, se realizó un TMF, cuyo donante fue su hermana a quien se le solicitaron exámenes de sangre y deposiciones según recomendaciones internacionales⁶. El estudio de bacterias resistentes a antimicrobianos no fue realizado por

no tener disponibilidad a estos. El procedimiento se realizó por vía colonoscópica con 35 g de heces/300 cc solución fisiológica al 0,9%. La solución se instiló desde el íleon terminal hasta el colon descendente proximal. Después de más de tres meses del procedimiento, la paciente se encuentra asintomática, teniendo actualmente 37 semanas de embarazo. Un resumen de la evolución de los episodios de ICD se muestra en la Figura 1.

Discusión

Si bien, existen cada vez más publicaciones respecto de la efectividad del TMF en el tratamiento de la recurrencia por *C. difficile*^{4,7}, aún existe escasa información sobre su uso en mujeres embarazadas. Aunque guías recientes mencionan que, dado los riesgos de los procedimientos endoscópicos y la falta de seguridad, el uso del TMF debe evitarse en pacientes embarazadas que desarrollen una ICD recurrente⁸, nuestro caso muestra que el TMF podría ser una estrategia segura y eficaz en el manejo de la ICD recurrente durante el embarazo.

Los resultados desfavorables de la ICD durante el embarazo⁹ y el fracaso del uso de vancomicina en nuestra paciente, nos llevó a plantear el uso del TMF. Además, la colonoscopia puede ser un procedimiento seguro, sin grandes riesgos para la madre y el feto¹⁰. Se ha sugerido que en mujeres embarazadas con ICD recurrente, vancomicina oral podría ser mantenida durante la gestación y realizar el TMF después del parto⁸. Sin embargo, nuestra paciente solo tenía nueve semanas de gestación al momento de su tercer episodio de ICD y la respuesta a vancomicina no había sido favorable desde el primer episodio.

Dada la importancia del tipo de microbiota, la identificación de un donante sano es el paso inicial esencial para obtener un TMF exitoso. Además, el donante debe ser estudiado ampliamente, descartando factores de riesgos y enfermedades infecciosas. En nuestra paciente, se cumplieron la mayoría de las recomendaciones mencionadas en diferentes publicaciones⁶. Algunas guías recomiendan el uso de ≥ 50 g

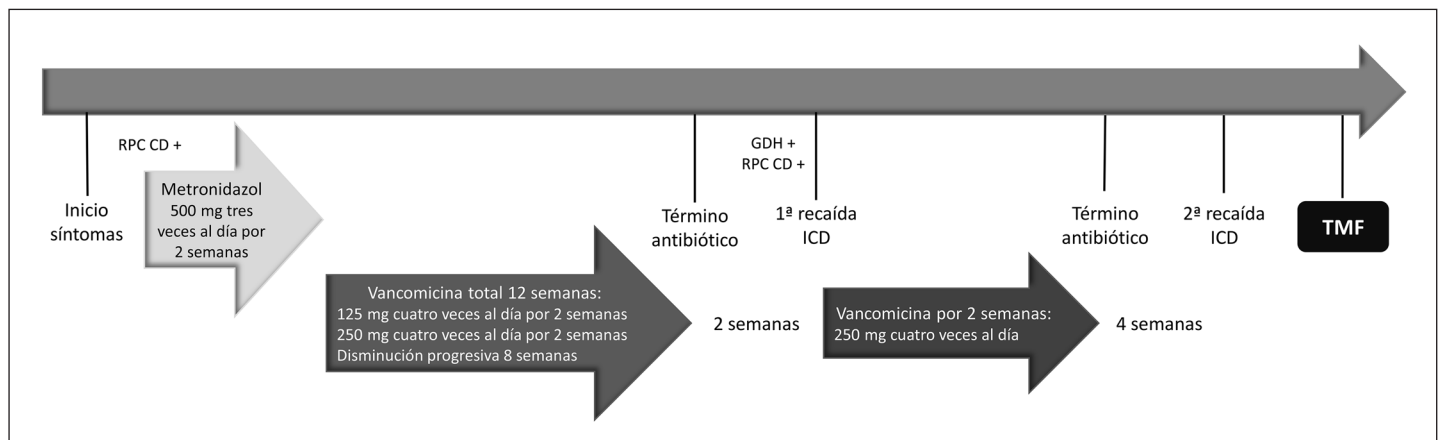


Figura 1. Evolución temporal y tratamiento de los episodios de infección por *Clostridioides difficile*. RPC: reacción en cadena de la polimerasa; GDH: glutamato deshidrogenasa; ICD: infección por *Clostridioides difficile*; TMF: trasplante microbiota fecal.

de deposiciones en la preparación de cada TMF⁴. En nuestra paciente, usamos 35 g dado que esa fue la cantidad entregada por la donante. A pesar de esto, el TMF mantuvo su efectividad. Otros han señalado que la cantidad mínima de deposiciones del donante podría ser 30 g¹¹. Finalmente, en relación a la vía de administración, la técnica por colonoscopia ha demostrado ser más efectiva que la vía endoscópica (92-97% vs 82-94%, p: 0,02)⁴, siendo la primera la sugerida en las guías y la utilizada en nuestra paciente.

En conclusión, comunicamos que el TMF podría ser planteada en mujeres embarazadas con ICD recurrente. Sin embargo, es necesario realizar más estudios para poder determinar la seguridad y eficacia en este escenario y con ello generalizar su uso.

Referencias bibliográficas

- 1.- Ruitter-Ligeti J, Vincent S, Czuzoj-Shulman N, Abenhaim H A. Risk factors, incidence, and morbidity associated with obstetric *Clostridium difficile* infection. *Obstet Gynecol* 2018; 131: 387-91. doi: 10.1097/AOG.0000000000002422.
- 2.- Saha S, Pardi R, Theiler R N, Pardi D S, Khanna S. Incidence of *Clostridioides difficile* infection in peripartum women: a retrospective cohort study. *Therap Adv Gastroenterol* 2020; 13: 1756284820942621. doi: 10.1177/1756284820942621.
- 3.- Saha S, Pardi R, Pardi D, Khanna S. The effect of *Clostridium difficile* infection on pregnancy and neonatal outcomes: An observational study. *Am J Gastroenterol* 2018; 113 Suppl: pS125. doi: 10.3346/jkms.2019.34.e105.
- 4.- Quraishi M N, Widlak M, Bhala N, Moore D, Price M, Sharma N, et al. Systematic review with meta-analysis: The efficacy of faecal microbiota transplantation for the treatment of recurrent and refractory *Clostridium difficile* infection. *Aliment Pharmacol Ther* 2017; 46: 479-93. doi: 10.1111/apt.14201.
- 5.- Saeedi B J, Morison D G, Kraft C S, Dhare T. Fecal microbiota transplant for *Clostridium difficile* infection in a pregnant patient. *Obstet Gynecol* 2017; 129: 507-9. doi: 10.1097/AOG.0000000000001911.
- 6.- Mullish B H, Quraishi M N, Segal J P, McCune V L, Baxter M, Marsden G L, et al. The use of faecal microbiota transplant as treatment for recurrent or refractory *Clostridium difficile* infection and other potential indications: joint British Society of Gastroenterology (BSG) and Healthcare Infection Society (HIS) guidelines. *Gut* 2018; 67: 1920-41. doi: 10.1136/gutjnl-2018-316818.
- 7.- Quera R, Ibáñez P, Simian D, Rivera D, Acuña G, Espinoza R. Fecal microbiota transplantation through colonoscopy for *Clostridium difficile* recurrent infection. Report of eight cases. *Rev Med Chile* 2018; 146: 859-66. doi: 10.4067/s0034-98872018000800823.
- 8.- Kelly C R, Fischer M, Allegretti J R, LaPlante K, Stewart D B, Limketkai B N, et al. ACG Clinical Guidelines: Prevention, diagnosis and treatment of *Clostridioides difficile* infections. *Am J Gastroenterol* 2021; 116: 1124-47. doi: 10.14309/ajg.0000000000001278.
- 9.- Kelly C P. Can we identify patients at high risk of recurrent *Clostridium difficile* infection? *Clin Microbiol Infect* 2012; 18 Suppl 6: 21-7. doi: 10.1111/1469-0691.12046
- 10.- Kamani L, Achakzai M S, Ismail F W, Kayani F. Safety of endoscopy and its outcome in pregnancy. *Cureus* 2019; 11: e6301. doi: 10.7759/cureus.6301.
- 11.- Cammarota G, Ianiro G, Tilg H, Ianiro G, Tilg H, Rajilić-Stojanović M, et al. European consensus conference on faecal microbiota transplantation in clinical practice. *Gut* 2017; 66: 569-80. doi: 10.1136/gutjnl-2016-313017.