

Primer aislamiento de *Sporothrix brasiliensis* en un caso humano de esporotricosis en Chile. Un hongo emergente y preocupante

First isolation of *Sporothrix brasiliensis* in a human case of sporotrichosis in Chile. An emerging and worrisome fungus

Rodrigo Cruz Choappa^{1,2}, Peggy Vieille¹, Melissa Noguera¹, Salvador Villablanca³ y Javier Tognarelli⁴

¹Centro de Diagnóstico e Investigación de Enfermedades Infecciosas. Universidad de Valparaíso.

²Unidad de Infectología, Hospital de Quilpué.

³Dermatología Clínica Ciudad del Mar. Viña del Mar.

⁴Unidad de Genómica. Escuela de Medicina. Universidad de Valparaíso.

Sin financiamiento externo.

Conflictos de interés: ninguno.

Recibido: 3 de septiembre de 2023 / Aceptado: 20 de septiembre de 2023

Resumen

Se describe el aislamiento de *Sporothrix brasiliensis* desde una biopsia de piel de un caso humano de esporotricosis linfocutánea, en la región de Valparaíso, Chile. Esta especie es la más virulenta del género y es de transmisión zoonótica, desde los gatos a los humanos. Hasta ahora, solo se había publicado un brote por esta especie en gatos domésticos y asilvestrados en el extremo sur de Chile, por lo que este aislamiento, en una mujer residente de un sector densamente poblado de la Región de Valparaíso, constituye una preocupación por su eventual diseminación hacia otros gatos y la población general.

Palabras clave: esporotricosis; *Sporothrix brasiliensis*; gatos.

Abstract

The isolation of *Sporothrix brasiliensis* from a skin biopsy of a human case of lymphocutaneous sporotrichosis in the region of Valparaíso, Chile is described. This species is the most virulent of the genus and is zoonotic in transmission from cats to humans. Until now, only one outbreak of this species has been published in domestic and feral cats in the extreme south of Chile, so this isolation in a woman residing in a densely populated sector of the fifth region is a concern for its eventual spread to other cats and the general population.

Keywords: sporotrichosis; *Sporothrix brasiliensis*; cats.

Introducción

La esporotricosis es un tipo de micosis subaguda o crónica que puede afectar a humanos y a otros mamíferos. Es frecuente en el mundo y en especial en Latinoamérica, principalmente en lugares con clima tropical, suelos de alto contenido orgánico, temperaturas cercanas a 25°C y una humedad relativa sobre 90%^{1,2}.

El género *Sporothrix* está constituido por más de 50 especies, las cuales desde el año 2016 se dividen en dos clados. El primero, “patogénico o clínico”, produce con frecuencia infecciones en humanos y

animales. Está compuesta por *S. schenckii*, de distribución mundial, *S. globosa* presente en Chile, Argentina, Venezuela, Reino Unido, España, Italia, China, Japón, E.U.A e India^{3,4}, *S. luriei* en Sudáfrica y *S. brasiliensis* restringida a Brasil y Argentina, principalmente^{3,4}. Las especies restantes se agrupan en un clado denominado “ambiental”, a menudo asociado con sustratos orgánicos como suelos con restos vegetales en descomposición, madera o insectos^{3,4}. Sin embargo, especies como *S. pallida*, *S. mexicana* y *S. chilensis* pueden causar infecciones al entrar en contacto con un individuo⁴.

En Chile, se han descrito infecciones autóctonas en humanos por *S.*

Correspondencia a:

Rodrigo Cruz Choappa
rodrigo.cruz@uv.cl

globosa, *S. pallida* y *S. chilensis*⁵⁻⁷. En el año 2022, ocurrió un brote de esporotricosis por *S. brasiliensis* en gatos domésticos y asilvestrados en la ciudad de Punta Arenas, sin describirse casos en humanos⁸.

La especie más virulenta del género es *S. brasiliensis*, de transmisión zoonótica entre gatos y humanos^{8,9}. La inoculación puede ocurrir a través de rasguños, mordeduras o contacto con exudados de lesiones cutáneas de gatos infectados^{7,8}.

La forma clínica más común de esta micosis es la presentación linfocutánea de extremidades, seguida de la forma fija o cutánea localizada y en menor frecuencia, las formas diseminadas y extra-cutáneas^{1,8,9}. Afecta principalmente a granjeros, jardineros, agricultores, veterinarios o a aquellas personas que están en contacto con sustratos orgánicos y que presentan algún trauma cutáneo o mordeduras o arañazos de gatos infectados por *S. brasiliensis*^{1,9}.

A pesar de ser una infección descrita hace más de un siglo⁸, todavía se considera una enfermedad desatendida, de notificación no obligatoria, por lo que actualmente no conocemos su real incidencia en nuestro continente⁹.

Comunicamos el primer aislamiento de *S. brasiliensis* desde una biopsia de piel de un caso humano de esporotricosis linfocutánea en la Región de Valparaíso, Chile. Se discuten las posibles consecuencias de la distribución de este agente en el país. No se describe el caso clínico debido a que la paciente no autorizó la presentación de sus antecedentes e imágenes de sus lesiones ni las de su gato.

Identificación de la especie

La biopsia proveniente de la lesión de piel del antebrazo fue sembrada a dos temperaturas, 25°C y 37°C. En ambos cultivos se observó el desarrollo de un hongo filamentoso, con características del género *Sporothrix*, por lo cual fue resembrado en agar papa dextrosa (PDA) a 25°C (Figura 1).

Macroscopia

Colonias en PDA planas, húmedas, glabras, ligeramente sobre-elevadas y plegadas hacia la periferia, de color pálido y con cortos fascículos de micelio aéreo en el centro (Figura 2).

Microscopia

Hifas de 1-2 µm de ancho. Células conidiógenas que surgen de hifas indiferenciadas, formando conidios en grupos sobre pequeños denticulos agrupados. Conidios unicelulares, ovoidales, hialinos a subhialinos de 2-6 × 1-4 µm (Figura 3).

Análisis molecular

La extracción de ácidos nucleicos se realizó con el kit E.Z.N.A.®Fungal DNA Mini Kit (Omega Bio-Tek). Se amplificaron las regiones ITS1 (5'-TCCGTAGGTGAACCTGCGG) e ITS4 (5'-TCCTCCGCTTATTGATATGC) y un fragmento parcial del gen de calmodulina con los partidores Cmd5 (5'-CGAGTACAAGGA-GGCCTTC-3') y Cmd6 (5'-CCGATAGAGGTCATAACGTGG-3'). La amplificación de los ácidos nucleicos se realizó en un termociclador T100™ (Bio-Rad) y las condiciones de ambas PCR fueron las siguientes:

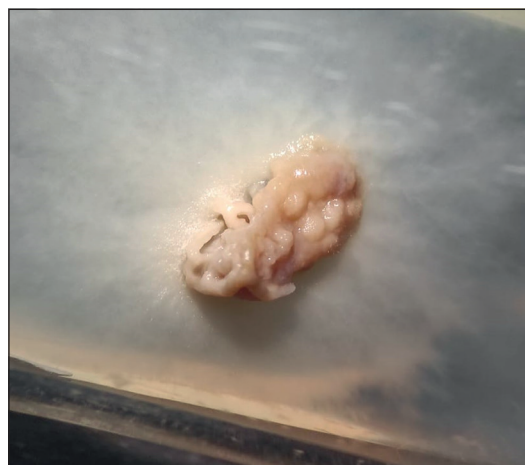


Figura 1. Colonia de hongo filamentoso, incubado en agar Sabouraud a 37°C.

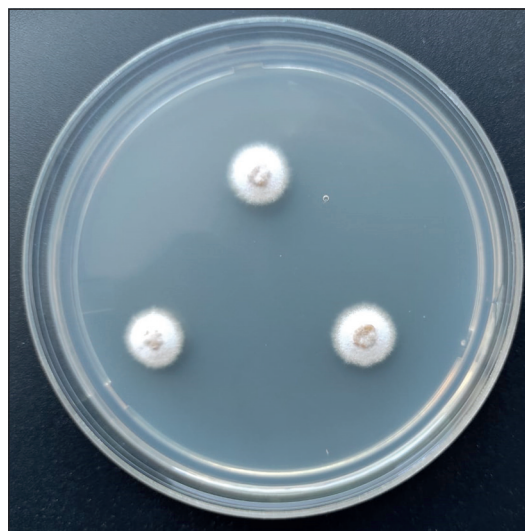


Figura 2. Colonias de *Sporothrix brasiliensis* en PDA a 25 °C a los 10 días de cultivo.

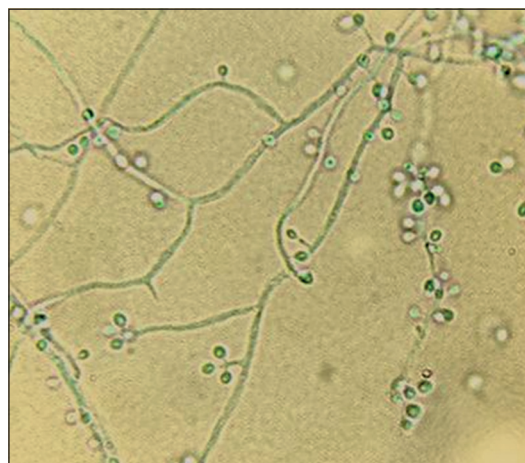


Figura 3. Hifas hialinas con conidios ovoideos simpodiales. Tinción de lactofenol con azul de algodón. Microscopia óptica 100 X.

Tabla 1. Identificación de secuencias de gen calmodulina (*cal*) e ITS mediante BLASTN

| Gen | Secuencia de referencia | Puntaje total | Valor E | Identidad | Largo secuencia referencia (nt) | Número de acceso Genbank |
|------------|--|---------------|---------|-------------------|---------------------------------|--------------------------|
| <i>Cal</i> | <i>Sporothrix brasiliensis</i> cepa CBS 120339 | 929 | 0,0 | 505/506 (99,8%) | 593 | KP101421.1 |
| ITS | <i>Sporothrix brasiliensis</i> cepa CBS 120339 | 782 | 0,0 | 423/423 (100,00%) | 528 | NR_147565.1 |

tes: 95°C inicial por 4 min y 40 ciclos de 95°C por 1 min; 55,5°C por 1 min y 72°C por 1 min 40 seg, y una extensión final a 72°C por 10 min. Para el paso de purificación se utilizó el kit E.Z.N.A.® Gel Extraction kit (Omega Bio-Tek) empleando el protocolo en gel. La secuenciación se realizó en un equipo ABI 3730 XL (Applied Biosystems).

La identificación genética se llevó a cabo mediante el análisis de la región ITS y el gen de calmodulina (*cal*), realizando el alineamiento de las secuencias con el algoritmo BLASTN (versión 2.14.1+; *National Center for Biotechnology Information*) y se comparó con las secuencias de referencia disponibles en la base de datos GenBank. La secuencia parcial de ITS obtenida (425 nucleótidos) presentó un 100% de identidad con la secuencia de *S. brasiliensis* cepa CBS 120339 (NR_147565.1), mientras que la secuencia parcial del gen de *cal* (649 nucleótidos) presentó un 99,8% de identidad con *S. brasiliensis* cepa CBS 120339 (KP101421.1). Es importante destacar que estas secuencias de referencia obtuvieron los puntajes más altos y la mejor coincidencia con las secuencias analizadas (Tabla 1). Estas secuencias de ITS y *cal* fueron enviadas a la base de datos GenBank.

Discusión

La esporotricosis es una infección emergente que afecta a humanos y otros mamíferos¹⁻³. En el año 2022 se publicó una recopilación que agrupó a 12.568 pacientes con esta infección, con un 87% de los casos distribuidos principalmente en América del Sur². Brasil, Perú y México son los países con mayor número de casos y la especie más frecuente en todos los aislados fue *S. schenckii* (42%)².

Sporothrix brasiliensis se encuentra principalmente en Brasil y también se han descrito casos en Argentina, todos asociados a infecciones de gatos domésticos o callejeros^{2,9}. En Chile, el primer caso de esporotricosis humana documentado fue publicado en 1982, pero el caso ocurrió en el año 1950¹⁰. Desde esa fecha se han publicado otros casos con cierta regularidad. En el año 2012 se identificó por primera vez la especie *S. globosa* y luego *S. pallida* y *S. chilensis*^{1,6,7}. En el año 2022 se identificó por primera vez *S. brasiliensis* en tres gatos domésticos y asilvestrados en el extremo sur de nuestro país⁸.

El caso presentado es el primer aislamiento de *S. brasiliensis* en humanos en nuestro país. La paciente se infectó por un rasguño de su gato doméstico que, estando sano previamente, cursó con una esporotricosis confirmada con biopsia de lesiones características en la cabeza y patas, en la ciudad de Concón, Región de Valparaíso. Este caso demuestra que esta especie ya presenta un ciclo urbano, con un reservorio en los gatos, tal como ocurre en ciudades de Brasil.

Dentro de las distintas presentaciones clínicas, la linfocutánea en extremidades es la más frecuente y el diagnóstico es principalmente clínico, con el antecedente claro de contacto con gatos infectados⁹. La confirmación es principalmente con biopsia y cultivos de las lesiones^{9,11}. La identificación de la especie es polivalente, donde la morfofisiología y la biología molecular logran diferenciar las múltiples especies del género^{2,3,9}. La identificación y confirmación de la especie en nuestro caso se realizó con todas las técnicas sugeridas.

Como tratamiento de elección se recomienda itraconazol en dosis de 100 a 200 mg al día, el cual inhibe la enzima lanosterol demetilasa, con una efectividad clínica cercana al 100%. Como alternativa, terbinafina que actúa sobre la enzima escualeno epoxidasa, se indica en dosis de 125 a 1.000 mg al día durante cuatro a 37 semanas, para lograr la curación médica. También se describe yoduro de potasio (1 g/ml) como efectivo, con un mecanismo de acción no del todo claro; aunque se postula que esta sal aumentaría la quimiotaxis de los neutrófilos hacia el granuloma. La dosis se aumenta 5 gotas cada día, con un máximo de 30 a 40 gotas, hasta lograr la curación completa. En dos semanas, la respuesta es visible y la recuperación tarda entre cuatro y 32 semanas. La anfotericina B, polieno que inhibe la síntesis de ergosterol, es recomendado para las formas diseminadas en dosis de 3 a 5 mg/kg de la formulación lipídica o de 0,7 a 1,0 mg/kg/día en la presentación deoxicolato^{11,12}.

Debido al aumento de casos con esta infección, se debe tener una alta sospecha clínica, en pacientes con el factor de riesgo y lesiones características, se debe realizar la confirmación microbiológica y el tratamiento precozmente de los casos para evitar complicaciones y controlar su diseminación. La notificación de *S. brasiliensis* y todos los agentes de la esporotricosis podría ser obligatoria para tener una real dimensión de lo que ocurre en Chile y en otros lugares de Latinoamérica.

Referencias bibliográficas

- Cruz R, Vieille P, Oschilewski D. Aislamiento ambiental de *Sporothrix globosa* en relación a un caso de esporotricosis linfocutánea. *Rev Chilena Infectol* 2012; 29: 401-05. <http://dx.doi.org/10.4067/S0716-10182012000400006>.
- Hernández-Castro R, Pinto-Almazán R, Arenas R, Sánchez-Cárdenas C D, Espinosa-Hernández V M, Sierra-Maeda K Y, et al. Epidemiology of clinical sporotrichosis in the Americas in the last ten years. *J Fungi (Basel)* 2022; 8: 588. <https://doi.org/10.3390/jof8060588>.
- Lopes-Bezerra L M, Mora-Montes H M, Zhang Y, Nino-Vega G, Rodrigues A M, de Camargo Z P, et al. Sporotrichosis between 1898 and 2017:

- The evolution of knowledge on a changeable disease and on emerging etiological agents. *Med Mycol* 2018; 56(supl-1): 126-43. <https://doi.org/10.1093/mmy/myx103>.
4. Rodrigues A M, Della Terra P P, Gremio I D, Pereira S A, Orofino-Costa R, de Camargo Z P. The threat of emerging and re-emerging pathogenic *Sporothrix* species. *Mycopathologia* 2020; 185: 813-42. <https://doi.org/10.1007/s11046-020-00425-0>
 5. Cruz R, Vieille P, Opazo D, Soto I. Aislamiento de *Sporothrix pallida* y *Trichophyton rubrum* en onicomicosis de mano. *Bol Micol* 2013; 28: 26-30. <https://doi.org/10.22370/bolmicol.2013.28.1.882>.
 6. Cruz R, Vieille P, Carvajal L. Aislamiento de *Sporothrix pallida* complex en muestras clínicas y ambientales de Chile. *Rev Arg Microbiol* 2014; 46: 311-14. [https://doi.org/10.1016/S0325-7541\(14\)70088-4](https://doi.org/10.1016/S0325-7541(14)70088-4).
 7. Rodrigues A M, Cruz Choappa R, Fernandes G F, de Hoog G S, de Camargo Z P. *Sporothrix chilensis* sp. nov. (Ascomycota: Ophiostomatales), a soil-borne agent of human sporotrichosis with mild-pathogenic potential to mammals. *Fungal Biol* 2016; 120: 246-64. <https://doi.org/10.1016/j.funbio.2015.05.006>.
 8. Thomson P, González C, Blank O, Ramírez V, del Río C, Santibáñez S, Pena P. Sporotrichosis outbreak due to *Sporothrix brasiliensis* in domestic cats in Magallanes, Chile: A One-Health-approach study. *J Fungi* 2023; 9: 226. <https://doi.org/10.3390/jof9020226>.
 9. Mora-Montes H M. Special Issue “*Sporothrix* and Sporotrichosis 2.0”. *J Fungi* 2022; 8: 821. <https://doi.org/10.3390/jof8080821>.
 10. Flores C, Ferrada L, De La Parra M. Estudio micológico y experimental de un caso de esporotricosis. *Bol Micol* 1982; 1: 39-42. <https://doi.org/10.22370/bolmicol.1982.1.1.1438>.
 11. Zurabian R, Hernández F. Esporotricosis: la micosis subcutánea más frecuente en México. *Rev Fac Med* 2019; 62: 48-55. http://www.scielo.org.mx/scielo.php?script=sci_arttext&pid=S0026-17422019000500048&lng=es.
 12. Sharma B, Sharma A K, Sharma U. Sporotrichosis: a comprehensive review on recent drug-based therapeutics and management. *Curr Dermatol Rep* 2022; 11: 110-9. <https://doi.org/10.1007/s13671-022-00358-515>.