

# Actualización en taxonomía, diagnóstico y tratamiento de las dermatofitosis

## Update on taxonomy, diagnosis and treatment of dermatophytosis

Rodrigo Cruz Ch.<sup>1</sup> y Peggy Vielle O.<sup>1</sup>

<sup>1</sup>Centro de investigación de enfermedades infecciosas. Universidad de Valparaíso.

Sin conflictos de interés.

Financiado por Universidad de Valparaíso.

Recibido: (segunda versión) 24 de febrero de 2024 / Aceptado: 6 de marzo de 2024

### Resumen

Los dermatofitos son un grupo de hongos responsables de las dermatofitosis o tiñas, pudiendo afectar piel, uñas y pelo. En la actualidad están constituidos por los géneros *Epidermophyton*, *Trichophyton*, *Microsporum*, *Arthroderma*, *Paraphyton*, *Lophophyton* y *Nannizzia*. El examen microscópico directo y el cultivo en agar siguen siendo el estándar de oro para la identificación, sin embargo, en ocasiones se requiere de la biología molecular para poder corroborar una determinada especie. Dependiendo de la localización, del número de lesiones y de la extensión, el tratamiento de las dermatofitosis puede ser tópico o sistémico. *Trichophyton indotineae* y *T. tonsurans* pueden expresar resistencia a la terbinafina y azoles, respectivamente.

**Palabras clave:** Dermatofitosis; taxonomía; diagnóstico; tratamiento.

### Abstract

Dermatophytes are a group of fungi responsible for dermatophytosis or ringworm, which can affect the skin, nails and hair. Currently, they are assembled by the genera *Epidermophyton*, *Trichophyton*, *Microsporum*, *Arthroderma*, *Paraphyton*, *Lophophyton* and *Nannizzia*. Direct microscopic examination and culture on agar remain the gold standard for identification, however, molecular biology is sometimes required to confirm a certain species. Depending on the location, the number of lesions and the extension, the treatment of dermatophytosis can be topical or systemic. *Trichophyton indotineae* and *T. tonsurans* can express resistance to terbinafine and azoles, respectively.

**Key words:** dermatophytosis; taxonomy; diagnosis; treatment.

### Introducción

Los dermatofitos son un grupo de hongos queratinolíticos responsables de la mayoría de las micosis de tipo superficial (piel, uñas y pelo). A estas infecciones se les denomina “dermatofitosis” o también conocidas como tiñas<sup>1</sup>.

Estructuralmente, son hongos filamentosos, septados y hialinos. Se conforman principalmente por micelio y diferentes tipos de conidios (esporas), los cuales en su estado asexual se clasifican en macroconidios (grandes, con múltiples tabiques), microconidios (pequeños, unicelulares) y arthroconidios (estructuras infecciosas de hifas)<sup>2</sup>.

La capacidad de los hongos para detectar y adaptarse al hospedero es crucial para una infección exitosa. Las células fúngicas colonizan las estructuras queratinizadas en un proceso que se basa en reordenamientos

mecánicos y bioquímicos<sup>1</sup>. Fisiopatológicamente, la infección por dermatofitos implica, en primer lugar, la adherencia de los arthroconidios a la epidermis, los cuales dentro de las dos a seis horas posteriores al contacto, comienzan a crecer hacia el estrato córneo formando hifas que crecen en múltiples direcciones<sup>2</sup>. El pH en el sitio de la infección se vuelve más básico a medida que el dermatofito degrada la queratina, lo que facilita la actividad de las proteasas fúngicas que hidrolizan las proteínas de la matriz extracelular, incluidas la queratina y el colágeno, cuya descomposición a su vez proporciona nutrientes para el hongo. Las hifas continúan creciendo e invadiendo los tejidos queratinizados y comienzan a producir arthroconidios dentro de los siete días posteriores a la infección, facilitando que se propague a otros sitios del mismo hospedero o a otras personas al contaminar superficies como pisos, duchas, etc.<sup>3</sup>.

#### Correspondencia a:

Rodrigo Cruz Choappa  
rodrigo.cruz@uv.cl

## Taxonomía

Los dermatofitos pertenecen al phylum Ascomycota, clase Eurotiomycetes, orden Onygenales y familia Arthrodermataceae. Por muchos años se clasificaron en tres géneros: *Trichophyton*, *Microsporum* y *Epidermophyton*. Clásicamente, identificados por la presentación clínica y macro-micromorfología. Sin embargo, al igual que con otras familias de hongos, y dado todos los avances en los estudios de biología molecular con el desarrollo de estándares y técnicas taxonómicas, se ha ampliado la clasificación de los dermatofitos a siete géneros: *Epidermophyton* (una especie), *Trichophyton* (16 especies), *Microsporum* (tres especies), *Arthroderma* (21 especies), *Paraphyton* (tres especies), *Lophophyton* (una especie), y *Nannizzia* (9 especies)<sup>5,6</sup>.

La primera revisión molecular de la taxonomía y clasificación de los dermatofitos fue en 2008<sup>7</sup> y revisada nuevamente en 2017<sup>8</sup>, en donde se ampliaron las investigaciones polifásicas (morfología, múltiples marcadores genéticos, fisiología, nicho ecológico, forma de propagación). La región ITS del ADNr se estableció como el criterio determinante para la identificación, para la cual los polimorfismos de un solo nucleótido son cruciales para la clasificación a nivel de especie<sup>9</sup>. En consecuencia, para diagnósticos de rutina, la secuenciación de ITS es óptimo, aunque para la distinción de miembros individuales de complejos de especies son necesarios genes adicionales como, por ejemplo, el gen de la  $\beta$ -tubulina (TUB)<sup>8,9</sup>.

Del mismo modo, se han reclasificado algunas especies clínicamente importantes como se muestra a continuación (Tabla 1).

Dentro de la clasificación taxonómica, existen los llamados “complejos de especies”, que son grupos monofiléticos de especies crípticas cuya relevancia clínica aún no ha sido probada en todos los casos. Estos son molecularmente, y a veces también fenotípicamente, algo diferentes entre sí<sup>9</sup>. Un ejemplo es el caso de un clon virulento, a menudo resistente a la terbinafina, nombrado en 2020 como *Trichophyton indotineae*, que pertenece al complejo *Trichophyton mentagrophytes/interdigitale*. Es morfológicamente indistinguible de *T. mentagrophytes* pero exhibe un patrón de transmisión antropofílico en lugar de zoofílico<sup>11</sup>.

Al informar utilizando la nomenclatura actualizada, el nombre anterior también debe incluirse, por ejemplo: “desarrollo de *Nannizzia gypsea* (*Microsporum gypseum*)” o “desarrollo de *Nannizzia gypsea*. Esta especie se conocía anteriormente como *Microsporum gypseum*”. Podría ser necesario incluir los nombres anteriores en los informes durante cinco años o más, según el nivel de aceptación de la nomenclatura en el uso común.

En los casos en que no se disponga de métodos suficientemente sensibles para identificar de manera confiable

a nivel de especie, el informar a nivel de complejo está recomendado cuando el contexto clínico lo amerite; por ejemplo, en el caso de tener un aislamiento del complejo *T. mentagrophytes/interdigitale*, pues esta identificación incluye una serie de especies patógenas que pudiesen presentar una menor susceptibilidad a terbinafina<sup>10</sup>.

## Presentaciones clínicas

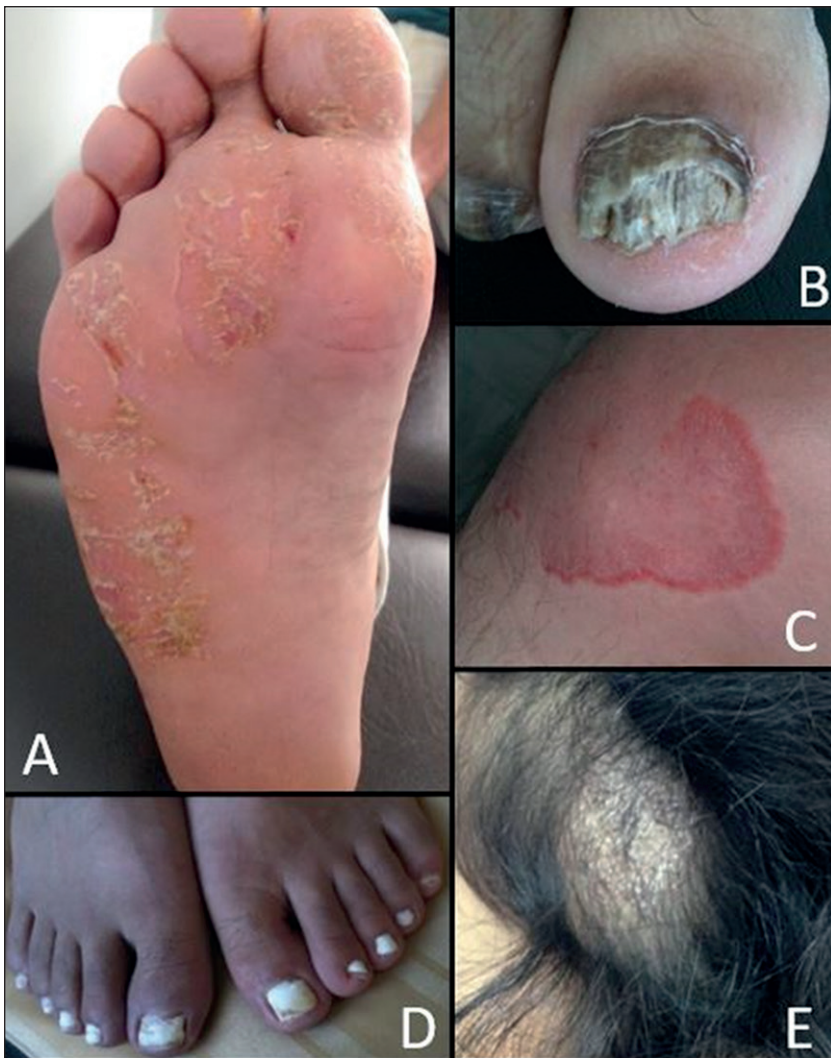Las presentaciones clínicas incluyen lesiones de tipo circular, eritematosas y descamativas en la piel de las distintas partes de cuerpo, mientras que las infecciones de las uñas (tiña ungueal u onicomicosis) provocan decoloración, engrosamiento, descamación y separación del lecho ungueal (Figura 1). En ocasiones, las dermatofitosis pueden ser difíciles de diagnosticar ya que las lesiones podrían ser atípicas y confundirse con otras enfermedades cutáneas como eccema, psoriasis, impétigo, dermatitis seborreica, eritema multiforme, lupus eritematoso, dermatitis herpetiforme, entre otras<sup>1</sup>. Además de la infección en sí, las dermatofitosis llevan consigo un impacto en el bienestar psicosocial del paciente<sup>4</sup>.

## Diagnóstico

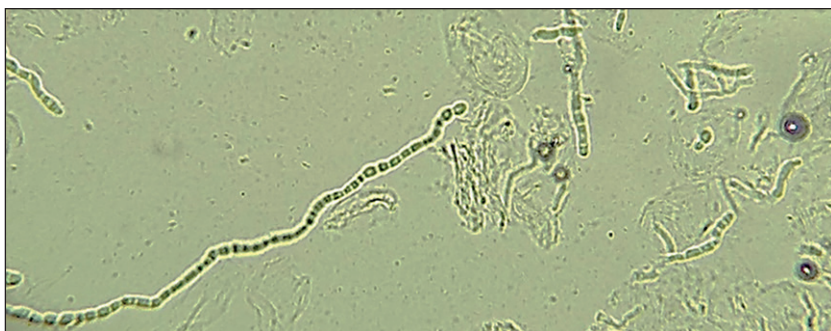La apropiada obtención de muestras clínicas aumenta en gran medida la sensibilidad diagnóstica. En general, éstas deben ser obtenidas cerca del borde activo de la lesión ya que el centro de la misma puede contener material escaso o no viable<sup>2</sup>. Para muestras de cuero cabelludo se debe procurar tomar cabellos de la misma lesión. En muestras de uñas, se recomienda obtener un raspado fino

Tabla 1. Cambios de nombre de dermatofitos frecuentes<sup>10</sup>

Nombre anterior	Nombre actual
<i>Trichophyton mentagrophytes</i> var <i>interdigital</i>	<i>Trichophyton interdigitale</i>
<i>Trichophyton</i> var <i>mentagrophytes</i>	<i>Trichophyton mentagrophytes</i>
<i>Trichophyton mentagrophytes</i> genotipo VIII	<i>Trichophyton indotineae</i>
<i>Trichophyton ajelloi</i>	<i>Arthroderma uncinatum</i>
<i>Trichophyton terrestre</i>	<i>Arthroderma terrestre</i>
<i>Microsporum gypseum</i>	<i>Nannizzia gypsea</i>
<i>Microsporum nanum</i>	<i>Nannizzia nana</i>
<i>Microsporum cookei</i>	<i>Paraphyton cookei</i>
<i>Microsporum fulvum</i>	<i>Nannizzia fulva</i>
<i>Microsporum gallinae</i>	<i>Lophophyton gallinae</i>
<i>Microsporum persicolor</i>	<i>Nannizzia persicolor</i>
<i>Arthroderma benhamiae</i>	<i>Trichophyton benhamiae</i>



**Figura 1.** A. Tiña plantar descamativa; B. Onicomiosis con onicolisis; C. Tiña en la rodilla derecha; D. Onicomiosis en ambos pies; E. Tiña de cuero cabelludo.



**Figura 2.** Examen directo con KOH al 20%. Se observa micelio con artroconidios. Microscopía óptica. 40X.

acorde al tipo de lesión, idealmente del lecho ungueal si se encuentra comprometido<sup>11</sup>.

El aislamiento y la correcta identificación del agente causal son fundamentales para la elección del tratamiento adecuado. Además, si se tratara de hongos no dermatofitos, estos pueden no responder adecuadamente al tratamiento utilizado para las dermatofitosis<sup>11</sup>.

## Métodos convencionales y moleculares

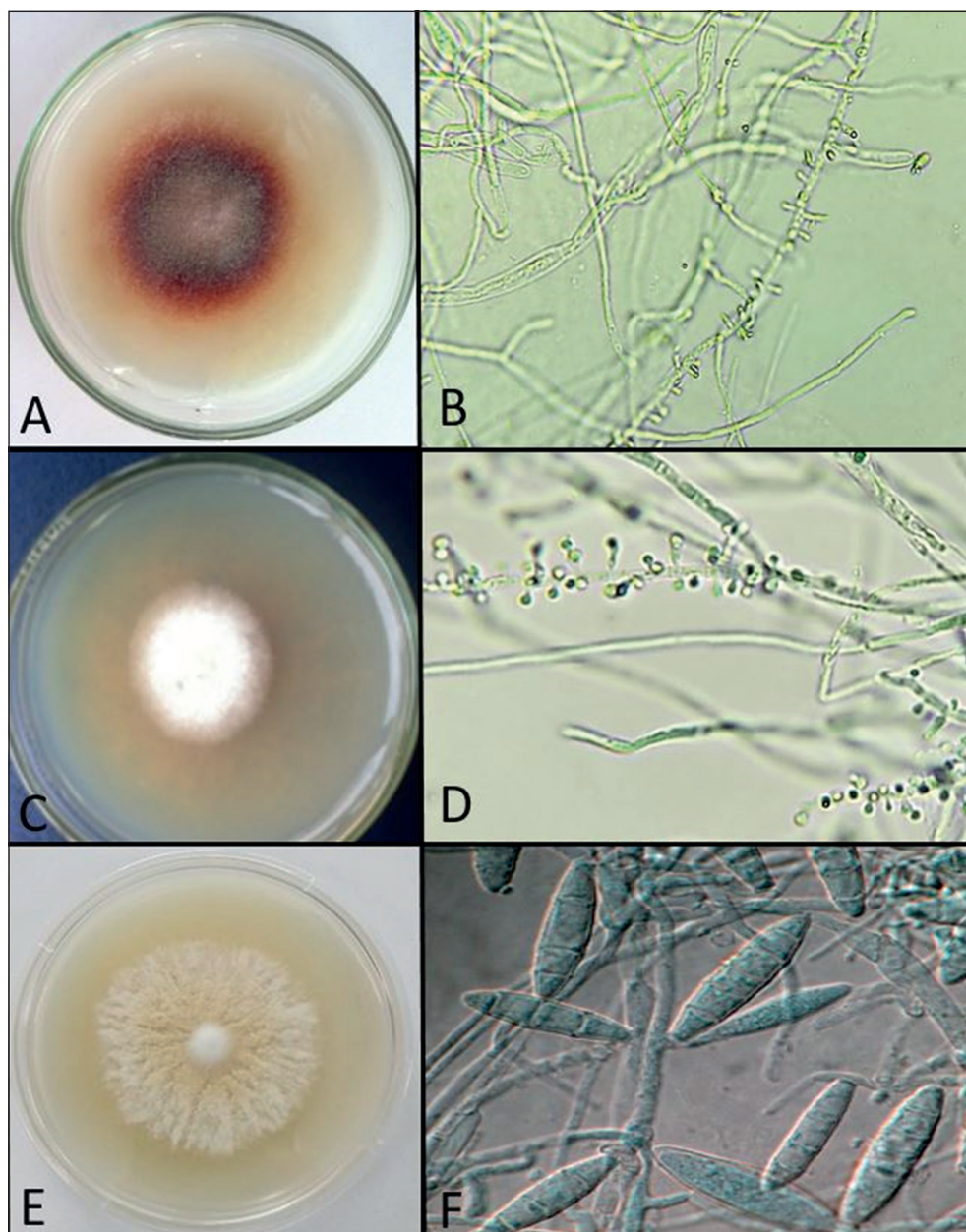
### Examen directo y cultivo

El examen directo en microscopio es una técnica simple, rápida y de bajo costo que permite la detección de elementos fúngicos como hifas, artroconidios y/o microconidios. Requiere de una preparación de la muestra con un agente aclarante (KOH o NaOH al 20 o 40%) para su análisis por refracción (Figura 2). Para proporcionar contraste y aumentar la posibilidad de detección y la sensibilidad del examen, especialmente en laboratorios con menor experiencia, existen variaciones con el uso del agente aclarante, el cual se puede utilizar junto a colorantes, como por ejemplo, tinta azul-negra permanente o negro de clorazol E, los que tiñen de color azul intenso o negro a las estructuras fúngicas<sup>12</sup>.

El aislamiento de los dermatofitos en agar Sabouraud u otros medios selectivos para dermatofitos como DTM (Dermatophyte Test Medium), DTM duo o agar lactrimel, e incubadas a 25 y 37°C durante al menos dos semanas, seguido de la identificación por microscopía directa se considera el estándar de oro. Sin embargo, este método está limitado a la calidad de la muestra clínica recolectada, debiendo tomarse antes de iniciar tratamiento antifúngico<sup>13</sup>. Los medios de cultivo se deben revisar periódicamente para observar el crecimiento fúngico y sus características, sin embargo, la tasa de aislamiento en estos es variable y generalmente más baja que las tasas positivas obtenidas por el examen microscópico directo, particularmente en el caso de muestras de uñas. Esto se ha atribuido a varios factores, tales como: muestra inadecuada, presencia de hifas fúngicas muertas, tratamiento antifúngico activo, entre otros. La tasa de falsos negativos fluctúa entre 5 y 15 %<sup>11</sup>.

En cultivo, la mayoría de los dermatofitos tardan en esporular de dos a cuatro semanas, aunque algunos no lo logran en los medios de aislamiento primario, debiéndose resembrar en otros medios menos enriquecidos para proceder a la identificación morfológica<sup>12</sup>. Se requiere experiencia para determinar las especies que crecen en el cultivo, debido a las similitudes morfológicas entre diferentes especies o polimorfismos mostrados, casos en los que se requiere de técnicas moleculares para una correcta identificación<sup>11</sup>.

### Métodos de diagnóstico molecular



**Figura 3.** A y B. Colonia con pigmento púrpura e hifas con microconidios con forma de lágrimas de *T. rubrum*; C y D. Colonia blanquecina e hifas con microconidios con forma de ampolletas de *T. interdigitale*; E y F. Colonia color canela y macroconidios rugosos con cuatro a seis septos de *N. gypsea*. Visualización directa de colonias y microscopía óptica.100x.

En ciertas ocasiones y debido al pleomorfismo propio de los dermatofitos, el diagnóstico micológico convencional con clasificación a nivel de especie puede presentar dificultades y solo los métodos moleculares, como la genómica o la proteómica, permitirán un diagnóstico certero. En los últimos años, los estudios taxonómicos moleculares han modificado la clasificación de los dermatofitos. Se han agrupado y descrito nuevos complejos y especies, muchos fenotípicamente similares, pero diferentes en su patogenicidad, porque, según el reservorio, pueden presentar

distinta capacidad proteolítica<sup>14</sup>.

Los métodos moleculares están siendo cada vez más empleados en la microbiología clínica para la identificación rápida y específica de los hongos, así como para la detección del agente etiológico directamente desde la muestra clínica<sup>12</sup>.

Dentro de las técnicas más empleadas se encuentra la RPC convencional o de punto final, principalmente por ser sencilla y económica. Se utiliza para la detección rápida de agentes etiológicos mediante el uso de cebadores

específicos, seguido de la interpretación de los resultados en función del tamaño del amplicón en un gel de agarosa<sup>11</sup> o de su secuenciación y posterior análisis en las bases de datos públicas (por ejemplo, GeneBank). La identificación se logra utilizando un cebador específico de especie (que amplifica dirigidamente una especie de interés), o un cebador panfúngico (amplifica el ADN de cualquier agente fúngico que por lo general es la región ITS o 28S del ADNr, el gen que codifica la topoisomerasa II, o el gen de la quitina sintetasa I [CHS I])<sup>12</sup>.

Aunque la RPC anidada aumenta la sensibilidad frente a la RPC convencional, el inconveniente es el alto riesgo de contaminación de los productos de la amplificación por la manipulación de estos fragmentos<sup>13</sup>.

El uso de RPC en tiempo real (RT-PCR, por sigla en inglés) en formato múltiple, puede detectar varias especies de dermatofitos utilizando sondas específicas. Es una técnica que requiere de equipamiento específico junto con insumos de alto precio. Existen en el mercado, kits comerciales por ejemplo, el kit múltiple DermaGenius® para la identificación de *T. rubrum*, *T. interdigitale* y *Candida albicans* en piel, pelo y uñas<sup>13</sup>.

El uso de RPC puede reducir el tiempo necesario para el diagnóstico de dermatofitosis de semanas a horas cuando se compara con el cultivo convencional<sup>15</sup>.

Uno de los enfoques más avanzados combina la RPC múltiple con microarreglos de ADN. Las pruebas por microarreglos permiten la detección y discriminación de un extenso número de patógenos. Consisten de una RPC múltiple con detección de ADN fúngico basada en un chip de ADN, lo que permite detectar más de 50 hongos relacionados a dermatomycosis. Se caracterizan por una alta sensibilidad (82%) y especificidad (91%)<sup>16</sup>.

El uso de MALDI-TOF-MS para el estudio de dermatofitos es complejo debido a los fenotipos variables de estos hongos, lo que puede resultar en variaciones del espectro proteico<sup>2</sup>. Sin embargo, la principal limitación para la identificación de dermatofitos es la representación inadecuada de las especies en las bibliotecas de espectros de referencia de los actuales sistemas comerciales de identificación<sup>12,13</sup>. Se requiere del hongo en cultivo desde el cual, incluso en el caso de un muestreo adecuado, presenta una sensibilidad relativamente baja, con aproximadamente 30 % de los resultados de cultivo falsos negativos<sup>2,13</sup>.

Una indiscutible ventaja de las técnicas moleculares es el menor tiempo en que se logra una identificación, sin embargo, el riesgo es cuando el agente es un dermatofito no incluido en los cebadores o sondas, o si la micosis se debe a una infección por hongo no-dermatofito. Es necesario mejorar la calidad y disponibilidad de la información en las bases de datos genómicas y proteómicas para agilizar el uso de la bioinformática en la identificación de dermatofitos de interés clínico<sup>13</sup>. Otro punto relevante y limitante de la implementación de las metodologías moleculares es

el alto costo, pues en equipamiento e insumos superan los precios de los exámenes comúnmente utilizados en los laboratorios clínicos (examen directo y cultivo).

## Prevención y tratamiento

### Medidas generales

Se recomienda el uso de ropa holgada de algodón preferentemente, con el fin de disminuir la humedad de la piel, y se debe evitar compartir prendas o toallas. La ropa interior, los calcetines y las gorras se deben lavar y secar al sol con regularidad, además de planchar<sup>18,19</sup>.

En pacientes con obesidad o que presenten sudoración aumentada, puede ser recomendable cambiarse de ropa con más frecuencia, usar polvos absorbentes y desodorantes (disminuir la transpiración) y perder peso, si es necesario. Se debe usar calzado en baños o duchas públicas puede evitar la tiña de los pies y posteriormente una diseminación a otras localizaciones. A nivel de la comunidad, el lavado frecuente y cloración de los baños, duchas y los pisos de los vestidores ayudará a limitar la propagación de los dermatofitos entre individuos en estas áreas de mayor riesgo<sup>18,19</sup>.

### Tratamiento farmacológico

El tratamiento farmacológico debe ser individualizado según la edad, comorbilidades, embarazo, alergias y otros fármacos que el paciente tenga indicado<sup>19-22</sup>.

Dependiendo de la localización, del número de lesiones y de la extensión, el tratamiento de las dermatofitosis puede ser tópico o sistémico. Una de las familias de antifúngicos más usadas en la práctica clínica es la de los azoles, los cuales inhiben a la enzima lanosterol demetilasa, disminuyendo la producción de ergosterol a partir de lanosterol en la membrana plasmática y de esta forma provocando cambios en la permeabilidad de esta. Los azoles utilizados son clotrimazol al 1% o ketoconazol al 2% en presentación tópica (imidazólicos) e itraconazol de 100 mg de uso sistémico (triazólico). En el caso de la familia de las alilaminas, terbinafina se encuentra en formulación tópica al 1% y sistémica de 250 mg; actúa inhibiendo la enzima escualeno epoxidasa que cataliza un importante paso intermedio en la síntesis del ergosterol. Producto de aquello, se produce un aumento en la permeabilidad y los mayores niveles de escualeno tienen acción citotóxica directa. La amorolfina en laca al 5%, un derivado de la morfolina y la ciclopiroxolamina en laca al 8%, un derivado de la piridona, son alternativas de tratamiento tópico para las onicomycosis y sus mecanismos de acción, si bien aún no son del todo conocidos, inhiben enzimas como catalasa y peroxidasa entre otras. Griseofulvina, un benzofurano heterocíclico de 500 mg en comprimidos de uso sistémico puede utilizarse en tiña

**Tabla 2. Localización y tratamiento de elección de las dermatofitosis**

Localización	Tratamiento
Tiña del cuero cabelludo	Terbinafina sistémico de elección. Como alternativa itraconazol o griseofulvina.
Tiña del cuerpo y crural	Terbinafina o azoles tópicos de elección. Si las lesiones involucran dos o más áreas simultáneamente o existe compromiso extenso se recomienda tratamiento sistémico con terbinafina de elección o itraconazol como alternativa.
Tiña palmar o plantar	Terbinafina o azoles tópicos de elección. En caso de lesión extensa o respuesta clínica insuficiente se recomienda terbinafina sistémico de elección o itraconazol como alternativa.
Onicomiosis	Terbinafina sistémica de elección o itraconazol como alternativa. El uso exclusivo de tratamiento tópico en general no se recomienda (solo en casos de onicomiosis blanca superficial)

**Tabla 3. Dosis recomendadas para las dermatofitosis en adultos y niños**

Antifúngico	Adultos	Niños
Tratamiento tópico con terbinafina al 1%, clotrimazol al 1% o ketoconazol 2%	Dos aplicaciones al día en las lesiones por 2 o 3 semanas	Dos aplicaciones al día en las lesiones por 2 o 3 semanas.
Terbinafina sistémica	<ul style="list-style-type: none"> <li>- 250 mg día en adultos por 8 semanas en onicomiosis de manos y 12 en las de pie.</li> <li>- 250 mg día por 3-4 semanas en tiña de cuero cabelludo.</li> <li>- 250 mg día por 1-2 semanas en tiña palmar, plantar, crural o lesiones extensas o múltiples de cuerpo.</li> <li>- En casos recidivantes se puede extender hasta 4 semanas el tratamiento.</li> </ul>	<p>Se encuentra aprobado por la <i>Food and Drug administration</i> (FDA) para niños mayores de 2 años.</p> <ul style="list-style-type: none"> <li>- 62,5 mg si peso es menor a 20 kg.</li> <li>- 125 mg si peso es entre 20-40 kg.</li> <li>- 250 mg si peso es sobre 40 kg.</li> </ul> <p>El tiempo de tratamiento es similar al de adultos.</p>
Itraconazol sistémico	<ul style="list-style-type: none"> <li>- 200 mg día (pulsos por 1 semana al mes por 2 o 3 meses en onicomiosis).</li> <li>- 100-200 mg día por 4 semanas en tiña de cuero cabelludo.</li> <li>- 100-200 mg día por 1-2 semanas en tiña palmar, plantar, crural o lesiones extensas o múltiples de cuerpo.</li> </ul>	5 mg/kg/día (pulsos por 1 semana al mes por 2 o 3 meses en onicomiosis).
Griseofulvina sistémica	500 mg día por 6-8 semanas en tiña de cuero cabelludo	10 mg/kg/día por 6-8 semanas en tiña de cuero cabelludo

de cuero cabelludo y su mecanismo de acción se basa en inhibir la migración de los cromosomas durante la mitosis de la célula fúngica<sup>19,20,22</sup>.

En las Tablas 2 y 3 se muestra algunas recomendaciones de tratamiento disponibles en Chile para las dermatofitosis, tanto para adultos como niños<sup>19-22</sup>.

En algunas condiciones clínicas se debe tener precaución con el uso de antifúngicos sistémicos, tal como itraconazol en pacientes con insuficiencia hepática y terbinafina en pacientes con insuficiencia renal. En pacientes polimedcados de deben revisar siempre las interacciones y efectos adversos; en el embarazo se debe evitar el uso de antifúngicos sistémicos, prefiriendo los fármacos tópicos de categoría B como clotrimazol,

terbinafina o ciclopiroxolamina. Terbinafina es el único antifúngico oral categoría B para el embarazo, sin embargo, no se dispone de datos suficientes aún para su uso completamente seguro. En pacientes ancianos se deben tener en cuenta las comorbilidades y la posibilidad de interacciones medicamentosas antes de iniciar la terapia. Se debe considerar el mayor riesgo de efectos adversos e interacciones de itraconazol versus terbinafina en tratamientos sistémicos<sup>19-21</sup>.

### **Resistencia a terbinafina y azoles**

La creciente amenaza de la resistencia a terbinafina, particularmente de *T. indotineae* y algunas cepas de *T. rubrum* ha sido motivo de preocupación para muchos ya

que puede conducir a la selección de cepas resistentes debido a la presencia de mutaciones puntuales en el gen de la escualeno epoxidasa<sup>4,17</sup>. *Trichophyton tonsurans* es una especie emergente en Chile y en varios países del

continente que puede provocar brotes comunitarios de dermatofitosis en distintas localizaciones con un mayor riesgo de fracaso terapéutico cuando se usan azoles, razón por la cual se recomienda el uso de terbinafina<sup>22</sup>.

## Referencias bibliográficas

- 1.- Martínez-Rossi NM, Peres NTA, Bitencourt TA, Martins MP, Rossi A. State-of-the-Art Dermatophyte Infections: Epidemiology Aspects, Pathophysiology, and Resistance Mechanisms. *J Fungi (Basel)* 2021; 7: 629. <https://doi.org/10.3390/jof7080629>.
- 2.- Moskaluk AE, VandeWoude S. Current Topics in Dermatophyte Classification and Clinical Diagnosis. *Pathogens*. 2022; 11: 957. <https://doi.org/10.3390/pathogens11090957>.
- 3.- Jazdarehee A, Malekafzali L, Lee J, Lewis R, Mukovozov I. Transmission of onychomycosis and dermatophytosis between household members: A scoping Review. *J Fungi (Basel)* 2022; 8: 60. <https://doi.org/10.3390/jof8010060>.
- 4.- Khan SS, Hay RJ, Saunte DML. A review of antifungal susceptibility testing for dermatophyte fungi and its correlation with previous exposure and clinical responses. *J Fungi (Basel)* 2022; 8: 1290. <https://doi.org/10.3390/jof8121290>.
- 5.- Gupta C, Das S, Gaurav V, Singh PK, Rai G, Datt S, et al. Review on host-pathogen interaction in dermatophyte infections. *J Mycol Med* 2022; 33: 101331. <https://doi.org/10.1016/j.mycmed.2022.101331>.
- 6.- de Hoog S, Monod M, Dawson T, Boekhout T, Mayser P, Gräser Y. Skin fungi from colonization to infection. *Microbiol Spectr* 2017; 5: 855-71. <https://doi.org/10.1128/microbiolspec.funk-0049-2016>.
- 7.- Graser Y, Scott J, Summerbell R. The new species concept in dermatophytes—a polyphasic approach. *Mycopathologia* 2008; 166: 239-56. <http://www.doi.org/10.1007/s11046-008-9099-y>.
- 8.- de Hoog GS, Dukik K, Monod M, Packeu A, Stubbe D, Hendrickx M, et al. Toward a novel multilocus phylogenetic taxonomy for the dermatophytes. *Mycopathologia* 2017; 182: 5-31. <http://www.doi.org/10.1007/s11046-016-0073-9>.
- 9.- Uhrlass S, Verma SB, Graser Y, Rezaei-Matehkolaei A, Hatami M, Schaller M, et al. *Trichophyton indotineae*—An emerging pathogen causing recalcitrant dermatophytoses in India and worldwide—A multidimensional perspective. *J Fungi (Basel)* 2022; 8: 757. <http://www.doi.org/10.3390/jof8070757>.
- 10.- Kidd SE, Abdolrasouli A, Hagen F. Fungal nomenclature: managing change is the name of the game. *Open Forum Infect Dis* 2023; 10: ofac559. <https://doi.org/10.1093/ofid/ofac559>.
- 11.- Begum J, Mir NA, Lingaraju MC, Buyamayum B, Dev K. Recent advances in the diagnosis of dermatophytosis. *J Basic Microbiol* 2020; 60: 293-303. <https://doi.org/10.1002/jobm.201900675>.
- 12.- Rudramurthy SM, Shaw D. Overview and update on the laboratory diagnosis of dermatophytosis. *Clin Dermatol Rev* 2017; 1 (Suppl 1): S3-S11. [https://doi.org/10.4103/CDR.CDR\\_35\\_17](https://doi.org/10.4103/CDR.CDR_35_17).
- 13.- Petrucelli MF, Abreu MHd, Cantelli BAM, Segura GG, Nishimura FG, Bitencourt TA, et al. Epidemiology and diagnostic perspectives of dermatophytoses. *J Fungi (Basel)* 2020; 6: 310. <https://doi.org/10.3390/jof6040310>.
- 14.- Maldonado I, Elisiri ME, Monaco M, Hevia A, Larralde M, Fox B, et al. *Trichophyton benhamiae*, an emergent zoonotic pathogen in Argentina associated with Guinea pigs: Description of 7 cases in Buenos Aires. *Rev Argent Microbiol* 2022; 54: 203-8. <https://doi.org/10.1016/j.ram.2021.02.004>.
- 15.- Álvarez-Mosquera I, Hernández S, Sánchez J, Suárez MD, Cisterna R. Diagnosis of superficial mycoses by a rapid and effective PCR method from samples of scales, nails and hair. *Mycopathologia* 2018; 183: 777-83. <https://doi.org/10.1007/s11046-018-0290-5>.
- 16.- Ständer S, Ha L, Kridin K, Bieber K, Zillikens D, Ludwig RJ, et al. DNA-chip-based molecular testing as a clue for the diagnosis of tinea: a case series. *J Eur Acad Dermatol Venereol* 2021; 35: e522-e524. <https://doi.org/10.1111/jdv.17296>.
- 17.- Appelt L, Nenoff P, Uhrlass S, Kruger C, Kuhn P, Eichhorn K, et al. Terbinafine-resistant dermatophytoses and onychomycosis due to *Trichophyton rubrum*. *Hautarzt* 2021; 72: 868-877. <https://doi.org/10.1007/s00105-021-04879-1>.
- 19.- Ameen M, Lear JT, Madan V, Mohd Mustapa MF, Richardson M. British Association of Dermatologists' guidelines for the management of onychomycosis. 2014. *Br J Dermatol* 2014; 171: 937-58. <https://doi.org/10.1111/bjd.13358>.
- 20.- Kaul S, Yadav S, Dogra S. Treatment of dermatophytosis in elderly, children, and pregnant women. *Indian Dermatol Online J* 2017; 8: 310-8. [https://doi.org/10.4103/idoj.IDOJ\\_169\\_17](https://doi.org/10.4103/idoj.IDOJ_169_17).
- 21.- Jartarkar SR, Patil A, Goldust Y, Cockerell CJ, Schwartz RA, Grabbe S, et al. Pathogenesis, immunology and management of dermatophytosis. *J Fungi (Basel)*. 2022; 8 :39. <https://doi.org/10.3390/jof8010039>.
- 22.- Cruz R, Yáñez C, Carvajal L, Vieille P, Barrientos C. Brote de tiña por *Trichophyton tonsurans* en una escuela básica de Valparaíso, Chile. *Rev Chil Infectol* 2019; 36: 513-517. <http://dx.doi.org/10.4067/S0716-10182019000400513>.