

Un inusual caso de síndrome pulmonar por hantavirus asociado a infección por SARS-CoV-2 en un paciente inmunocompetente del sur de Chile

An unusual case of hantavirus pulmonary syndrome associated with SARS-CoV-2 infection in an immunocompetent patient from southern Chile

Isabel Iturrieta-González¹, Enzo Moenen-Locoz², Fernando Vega³ y Gonzalo Rivera^{3,4}

¹Departamento de Ciencias Preclínicas, Facultad de Medicina, Laboratorio de Infectología e Inmunología Clínica, Centro de Excelencia en Medicina Traslacional-Núcleo Científico y Tecnológico (CEMT-BIOREN), Universidad de La Frontera. Temuco, Chile.

²Química y Farmacia, Universidad Autónoma de Chile. Temuco, Chile.

³Departamento de Medicina Interna, Universidad de la Frontera. Temuco, Chile.

⁴Unidad de Paciente Crítico, Hospital Dr. Hernán Henríquez Aravena. Temuco, Chile.

Aprobado por el comité de ética del Servicio de Salud Araucanía Sur (Protocolo N° 26, aprobado el 25 de enero de 2022).

Los autores han obtenido el consentimiento informado de la paciente autorizando la publicación de imágenes y/o información personal.

Los autores declaran no tener conflicto de interés.

Estudio financiado por Universidad de La Frontera, Proyecto DFP21-0020.

Recibido: 14 de enero de 2025 / Aceptado: 20 de mayo de 2025

Resumen

Presentamos el primer caso de síndrome pulmonar por hantavirus asociado con SARS-CoV-2 en Chile. El paciente fue un varón de 73 años procedente de la localidad de Purranque, Chile. Consultó por tres semanas de dolor lumbar, síntomas urinarios, vómitos, compromiso del estado general, fiebre y disnea. El diagnóstico de hantavirus fue confirmado por RT-PCR y serología (detección de IgM), y la infección por SARS-CoV-2 fue confirmada por RT-PCR. El paciente fue tratado con ceftriaxona, doxiciclina y oseltamivir. Durante la hospitalización en UCI requirió de oxígeno, sin requerimientos de fármacos vasoactivos, y en el hemograma no mostró cambios en ninguna línea celular. Encontramos solo un caso previo de co-infección, reportado en Argentina. Se destaca la importancia de considerar la infección por SARS-CoV-2 en el diagnóstico diferencial de hantavirus, particularmente en áreas endémicas.

Palabras clave: hantavirus; SARS-CoV-2; co-infección; COVID-19.

Abstract

We report the first case of hantavirus pulmonary syndrome associated with SARS-CoV-2 in Chile. The patient was a 73-year-old man from Purranque, Chile. He presented with lumbar pain, urinary symptoms, vomiting, a compromised general condition, fever, and dyspnea over the previous 3 weeks. The diagnosis of hantavirus was confirmed by RT-PCR and serology (IgM detection), and SARS-CoV-2 was confirmed by RT-PCR. The patient was treated with ceftriaxone, doxycycline and oseltamivir. During his admission to the ICU, he required oxygen but did not need vasoactive drugs, and showed no changes in any blood cell line. We identify only one previous case of this co-infection, reported in Argentina. This case highlights the importance of considering SARS-CoV-2 in the differential diagnosis of hantavirus, particularly in endemic areas.

Keywords: hantavirus; SARS-CoV-2; co-infection; COVID-19.

Correspondencia a:

Gonzalo Rivera
gonzo.rive@gmail.com

Introducción

Los hantavirus (familia *Hantaviridae*) son transmitidos por roedores silvestres que lo excretan a través de saliva, orina y heces. *Olygorizomys longicaudatus*, o ratón cola larga, es el roedor endémico en Argentina y Chile¹.

En el ser humano, la inhalación de aerosoles o partículas de polvo contaminados con el virus, o el contacto con membranas mucosas de la conjuntiva, cavidad oral y nasal², pueden desencadenar el síndrome clínico fiebre hemorrágica con síndrome renal (FHSR) descrito en países de Asia y Europa, la nefropatía epidémica (NE) en Europa, o el síndrome cardiopulmonar por hantavirus (SCPH) en América³.

El SCPH tiene una alta mortalidad (40-60%)⁴ y su sintomatología puede incluir fiebre, cefalea, mialgias, tos, y eventualmente progresar a edema pulmonar e hipoxia⁵⁻⁶, presentación clínica similar a la causada por otros virus respiratorios, tales como SARS-CoV-2⁷. Debido a la superposición de signos y síntomas del SCPH y COVID-19, y a las diferencias del manejo terapéutico de ambas patologías, el diagnóstico de esta co-infección viral constituye un desafío para el equipo médico, resultando crucial establecer el diagnóstico diferencial de forma rápida y oportuna⁸. Además, deben considerarse los factores epidemiológicos, como la zona geográfica del paciente, ya que el riesgo de infección por hantavirus es mayor en personas que viven en áreas rurales endémicas o que han viajado a ellas, en los días o semanas previas al inicio de los síntomas.

Las co-infecciones entre hantavirus y SARS-CoV-2 son escasas, con solo un reporte clínico realizado en la ciudad de Buenos Aires (Argentina) en el año 2020⁹. A continuación, presentamos un caso de un síndrome respiratorio asociado a co-infección pulmonar de hantavirus y SARS-CoV-2 en un adulto procedente de una localidad del sur de Chile.

Caso Clínico

Varón de 73 años, trabajador agrícola de Purranque (Región de Los Lagos, Chile), consultó en urgencias del Hospital de Puerto Montt por un cuadro de tres semanas con compromiso general, dolor lumbar, síntomas urinarios, vómitos, fiebre y disnea. Fue diagnosticado con una neumonía lobar izquierda (lígula), iniciando antimicrobianos (esquema desconocido) y dado de alta. Al día siguiente, consultó nuevamente por incremento en la disnea; la radiografía de tórax mostró infiltrados intersticiales basales derechos. La prueba rápida para hantavirus resultó positiva. El hemograma mostró un recuento de plaquetas 286.000/mm³, hematocrito 39,3%, sin desviación izquierda en los granulocitos.

Por aumento de la disnea y requerimiento de oxígeno, fue trasladado al Hospital Dr. Hernán Henríquez Aravena de Temuco (Región de La Araucanía) por posible necesidad de ventilación mecánica y uso de oxigenación de membrana extracorpórea (ECMO). El paciente fue hospitalizado en UCI por falla respiratoria leve y una neumonía adquirida en la comunidad. Según la epidemiología local, se planteó una infección por hantavirus, *Chlamydophila psittaci* (psitacosis) o *Coxiella burnetii* (fiebre Q). Evolucionó favorablemente, hidratado, bien perfundido, alerta espontánea, hemodinamia estable, con actividad cardiopulmonar normal, sin requerir aminas vasoactivas ni ventilación mecánica (VM), levemente polipneico (27 rpm), con oxígeno adicional por mascarilla Venturi (FiO₂ 40%) y monitoreo continuo de presión arterial por línea arterial izquierda. La TC de tórax sin contraste mostró un engrosamiento de los septos interlobulillares en lóbulos superiores (Figura 1A).

El estudio de psitacosis y fiebre Q realizado en el Instituto de Salud Pública (ISP) de Chile resultó negativo. Inició tratamiento con ceftriaxona 2 gr i.v.al día, doxiciclina oral 100 mg cada 12 horas, y

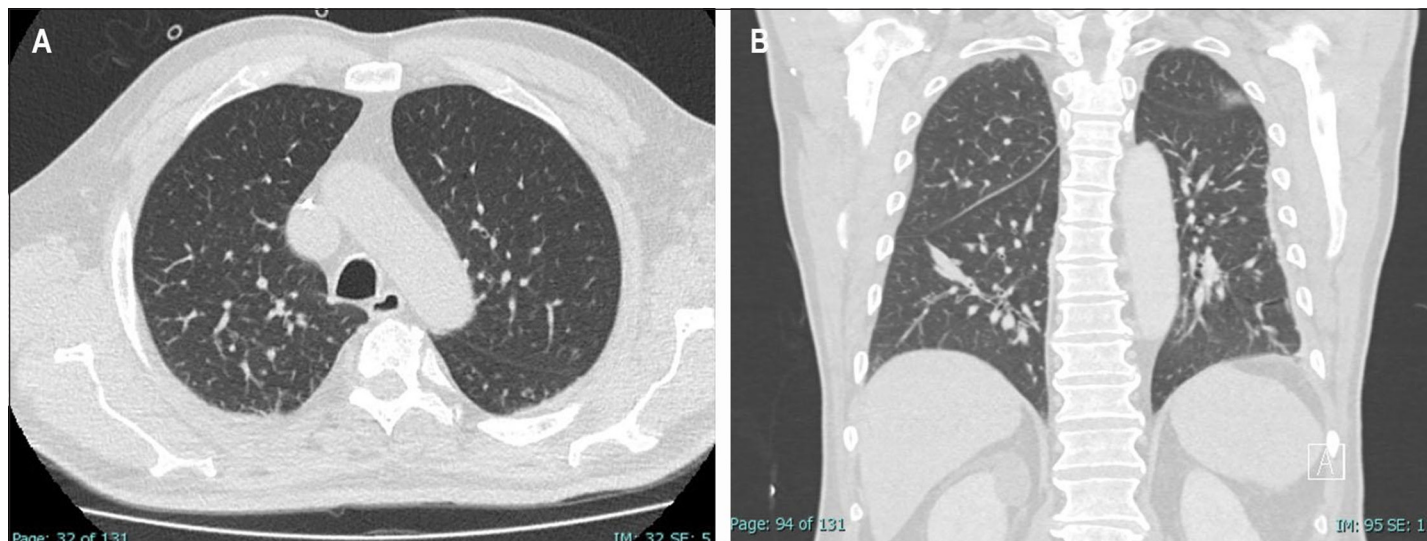

Figura 1. TC de tórax. **A:** engrosamiento de septos interlobulillares en lóbulos superiores (día 1 del ingreso). **B:** engrosamiento de los septos interlobulillares en lóbulos superiores y atelectasias subsegmentarias en ambos lóbulos inferiores (día 4 post-ingreso).

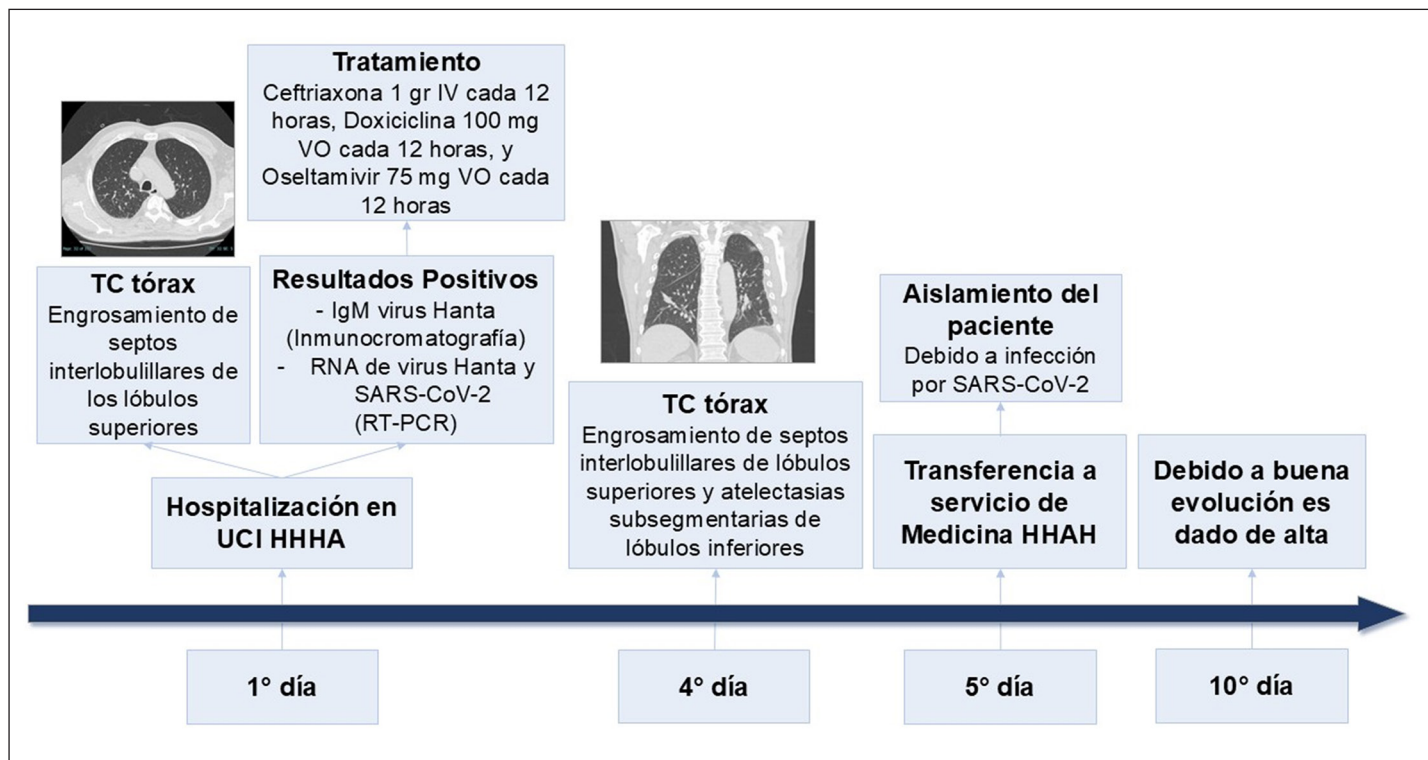


Figura 2. Línea de tiempo caso de co-infección de hantavirus y SARS-CoV-2. IV: intravenoso; VO: oral.

oseltamivir oral 75 mg cada 12 horas. Estudios de laboratorio mostraron una Proteína C Reactiva 19 mg/L, albúmina 2,9 g/dL y, moderada elevación de transaminasas (GOT/AST 122 U/L y GPT/ALT 92 U/L), hemograma, pruebas de coagulación y función renal normal. El cultivo de secreción bronquial, los hemocultivos y la detección de antígenos urinarios de *Legionella pneumophila* y *Streptococcus pneumoniae* fueron negativos. Se realizó un panel molecular por PCR en tiempo real para virus respiratorios (rinovirus, influenza A y B, metapneumovirus, VRS, parainfluenza, adenovirus y SARS-CoV-2), resultando positivo para SARS-CoV-2. La detección de hantavirus mediante inmunocromatografía y mediante RT-PCR para detectar ARN viral en sangre resultaron positivos. La confirmación fue realizada en el ISP mediante la técnica de ELISA, con resultado positivo para IgM (DO 5,10; resultado positivo DO > 1,1).

La TC de tórax del cuarto día post-ingreso mostró un evidente engrosamiento de los septos interlobulillares en los lóbulos superiores y atelectasias subsegmentarias en los lóbulos inferiores (Figura 1B). Por una buena evolución, al quinto día fue derivado a Medicina, en aislamiento, con requerimientos de oxígeno por cánula nasal. Al examen físico se encontraba alerta, bien perfundido, eupneico, y con examen cardiopulmonar normal. Al día 10 post-ingreso fue dado de alta sin oxígeno adicional y con saturación adecuada. Se indicó completar 10 días de doxiciclina e inhalaciones con bromuro de ipratropio. La línea de tiempo se muestra en la Figura 2.

Discusión

El SCPH es una enfermedad zoonótica causada por varias especies del género *Hantavirus*¹⁰. El subtipo Andes es endémico en Chile y Argentina, con casos reportados en Chile desde la región de Valparaíso hasta Aysén, y en Argentina, desde el noroeste y nordeste hasta la zona de la Patagonia^{4,6,11}. En Chile, el SCPH predomina entre noviembre y marzo, afectando principalmente a hombres del sector agrícola-forestal. Esta epidemiología coincide con el caso descrito, ya que el paciente era agricultor rural del sur de Chile, con actividades en galpones de animales y bodegas de granos.

El periodo de incubación del SCPH es de 15 días (con un rango de 1 a 6 semanas), a diferencia de la infección por SARS-CoV-2 que puede ir desde 2 a 11 días^{6,12}. Los síntomas más comunes del SCPH incluyen fiebre, mialgias, tos, disnea, vómito, diarrea y sudoración profusa, similares a los de infecciones como dengue, influenza, malaria, fiebre Q, histoplasmosis o SARS-CoV-2¹²⁻¹³. El paciente presentó compromiso general, fiebre, disnea, vómito y dolor lumbar izquierdo con síntomas urinarios, por lo que el diagnóstico diferencial fue esencial para orientar el tratamiento. Se investigaron diversos patógenos virales, mediante estudios moleculares, y bacterianos por cultivos. Dado el antecedente de contacto con animales, posiblemente aves, se consideró también una psitacosis, causada por *C. psittaci*, que puede ir desde una neumonía leve hasta falla multiorgánica¹⁴. El test rápido para estudio de

infección aguda por hantavirus mediante inmunocromatografía detecta anticuerpos IgM contra virus *Puumala*, el cual presenta alta reacción cruzada con la cepa Andes, convirtiéndolo en una prueba de cribado de alta utilidad en Chile. Se realizó la confirmación mediante RT-PCR para detección del ARN viral y estudio serológico para detección y cuantificación de anticuerpos IgM mediante la técnica de ELISA. De esta forma se concluyó que el paciente presentaba una co-infección con SARS-CoV-2 y hantavirus. No se detectó trombocitopenia y/o hemoconcentración, parámetros que pueden verse alterados en pacientes con infección por hantavirus, ayudando a establecer la sospecha clínica¹⁵. Con respecto a la información obtenida a través de imágenes, se ha observado que los hallazgos en la TC de tórax en el SCPH no son específicos. En algunos casos, se han descrito opacidades en vidrio esmerilado bilaterales asociadas con engrosamiento de septos inter e intralobulillares, similar a lo descrito en pacientes con COVID-19¹³. Nuestro paciente presentó engrosamiento de septos interlobulillares de lóbulos superiores y atelectasias subsegmentarias de lóbulos inferiores, hallazgos compatibles con infección por ambos virus, SARS-CoV-2 y hantavirus.

Debido a que los pacientes que desarrollan SCPH presentan síntomas inespecíficos, pueden empeorar rápidamente, por ello el manejo terapéutico oportuno es crucial. Esto incluye la potencial administración de terapia antiviral, inmunoterapia utilizando inmunoglobulinas humanas neutralizantes, VM y/o ECMO¹⁶. Actualmente, existe poca información sobre el manejo de pacientes que desarrollan co-infección con hantavirus y SARS-CoV-2, con sólo un reporte clínico descrito en una mujer de 22 años de la región central de Argentina. La paciente presentó fiebre, cefalea, mialgias, y manifestaciones gastrointestinales, y debido al marcado distrés respiratorio, requirió conexión a VM, con una progresión favorable, y alta a los 20 días⁹. El caso presentado fue tratado con antibacterianos y antivirales, oxígeno nasal, sin necesidad de VM ni fármacos vasoactivos. Evolucionó favorablemente y fue dado de alta a los 10 días. Aunque basado en pocos casos, se sugiere que la co-infección por ambos virus no implica necesariamente peor evolución o muerte, aunque se requiere un mayor número de casos para confirmar esta tendencia.

Conclusión

Presentamos el primer caso de co-infección por hantavirus y SARS-CoV-2 en Chile, en un paciente adulto del sur del país el cual fue manejado con tratamiento antiviral y oxígeno suplementario, mostrando una buena evolución. Es importante considerar la posibilidad de esta asociación, especialmente en pacientes procedentes de áreas endémicas para hantavirus o en aquellos con historia de viajes a dichas regiones.

Agradecimientos: los autores agradecen al Centro de excelencia en Medicina traslacional de la Universidad de La Frontera, Temuco, Chile, y a la unidad de paciente crítico del hospital Dr. Hernán Henríquez Aravena por su aporte y contribución para este reporte.

Referencias bibliográficas

1. Spotorno A E, Palma R E, Valladares J P. Biología de roedores reservorios de hantavirus en Chile. *Rev Chil Infectol* 2000; 17: 197-210. <http://dx.doi.org/10.4067/S0716-1018200000300003>
2. Vial P A, Ferrés M, Vial C, Klingström J, Ahlm C, López R, et al. Hantavirus in humans: a review of clinical aspects and management. *Lancet Infect Dis* 2023; 23: e371-e382. doi: 10.1016/S1473-3099(23)00128-7.
3. Afzal S, Ali L, Batool A, Afzal M, Kanwal N, Hassan M, et al. Hantavirus: an overview and advancements in therapeutic approaches for infection. *Front Microbiol* 2023; 14: 1233433. doi: 10.3389/fmicb.2023.1233433.
4. Castillo C, Ossa G. Síndrome pulmonar por hantavirus Andes en Chile. *Rev Chil Enferm Respir* 2002; 18: 35-46. <http://dx.doi.org/10.4067/S0717-73482002000100005>
5. Gracia F, Armién B, Simpson S Q, Muñoz C, Broce C, Pascale J M, et al. Convalescent pulmonary dysfunction following hantavirus pulmonary syndrome in Panama and the United States. *Lung* 2010; 188: 387-91. doi: 10.1007/s00408-010-9245-4.
6. Ministerio de Salud de Chile. Circular B51/24, 10 de julio 2012. Vigilancia y control de la infección por hantavirus. https://www.ispch.cl/sites/default/files/normativa_biomedico/Circular%20B51%2024.pdf.
7. Ruiz-Bravo A, Jiménez-Valera M. SARS-CoV-2 y pandemia de síndrome respiratorio agudo (COVID-19). *Ars Pharmaceutica (Internet)* 2020; 61: 63-79. <https://dx.doi.org/10.30827/ars.v61i2.15177>
8. Brocato R L, Hooper J W. Progress on the prevention and treatment of hantavirus disease. *Viruses* 2019; 11: 610. doi: 10.3390/v11070610.
9. Coelho R M, Periolo N, Duhalde C P, Alonso D O, Bellomo C M, Corazza M, et al. Hantavirus Pulmonary Syndrome in a COVID-19 patient, Argentina, 2020. *Emerg Infect Dis* 2022; 28: 876-8. doi: 10.3201/eid2804.211837.
10. Kuhn J H, Bradfute S B, Calisher C H, Klempa B, Klingström J, Laenen L, et al. Pending reorganization of *Hantaviridae* to include only completely sequenced viruses: A call to action. *Viruses* 2023; 15: 660. doi: 10.3390/v15030660.
11. Rodríguez A, Bolzán A, Pamparano C. Infección por hantavirus en la Provincia de Buenos Aires-Argentina. Comportamiento de la serie temporal 1997-2021. *Rev Chil Infectol* 2023; 40: 213-9. <https://dx.doi.org/10.4067/s0716-10182023000300213>
12. Ciotti M, Ciccozzi M, Terrinoni A, Jiang W C, Wang C B, Bernardini S. The COVID-19 pandemic. *Crit Rev Clin Lab Sci* 2020; 57: 365-88. <https://doi.org/10.1080/10408363.2020.1783198>
13. de Lemos E R S, Fernandes J, Coelho T A, Lumi L O, Rosa J A R, Biasus L, et al. Case report: Hantavirus cardiopulmonary syndrome diagnostic in the face of the COVID-19 pandemic. *Am J Trop Med Hyg* 2022; 106: 870-3. doi: 10.4269/ajtmh.21-0637.
14. Fernández P, Iborra M A, Simón M, Segovia M. Outbreak of *Chlamydia psittaci* pneumonia in the Region of Murcia. *Enferm Infecc Microbiol Clin (Engl Ed)* 2020; 38: 300-1. doi: 10.1016/j.eimc.2020.01.006.
15. Dvorscak L, Czuchlewski D R. Successful triage of suspected hantavirus cardiopulmonary syndrome by peripheral blood smear review: a decade of experience in an endemic region. *Am J Clin Pathol* 2014; 142: 196-201. doi: 10.1309/AJCPNFVWG46NUHED.
16. Jonsson C B, Hooper J, Mertz G. Treatment of hantavirus pulmonary syndrome. *Antiviral Res* 2008; 78: 162-9. doi: 10.1016/j.antiviral.2007.10.012.